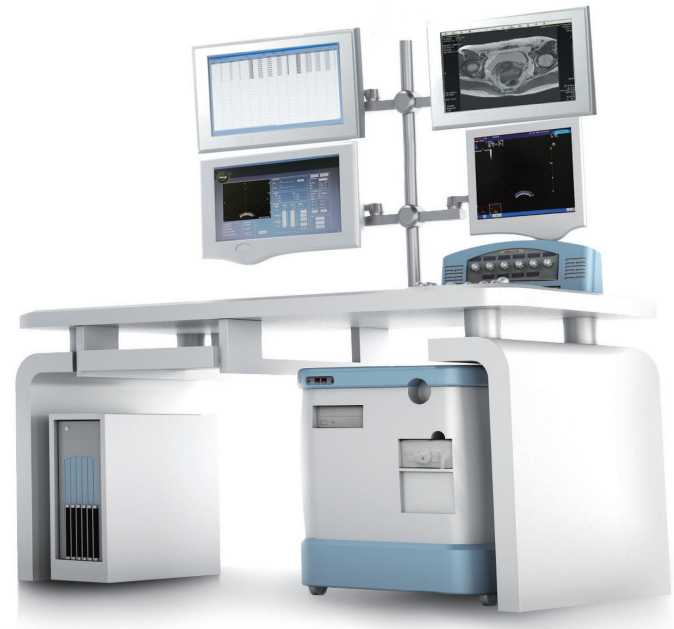

Haifu



Modelo JC200

Sistema terapéutico tumoral por ultrasonido focalizado

Modelo JC200

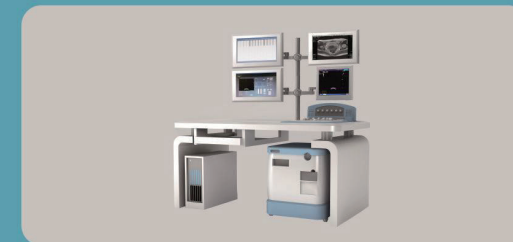Sistema terapéutico tumoral por ultrasonido focalizado

Estructuras del producto



Mesa de tratamiento

- Transductor integrado
- Dispositivos de movimiento en 6 dimensiones



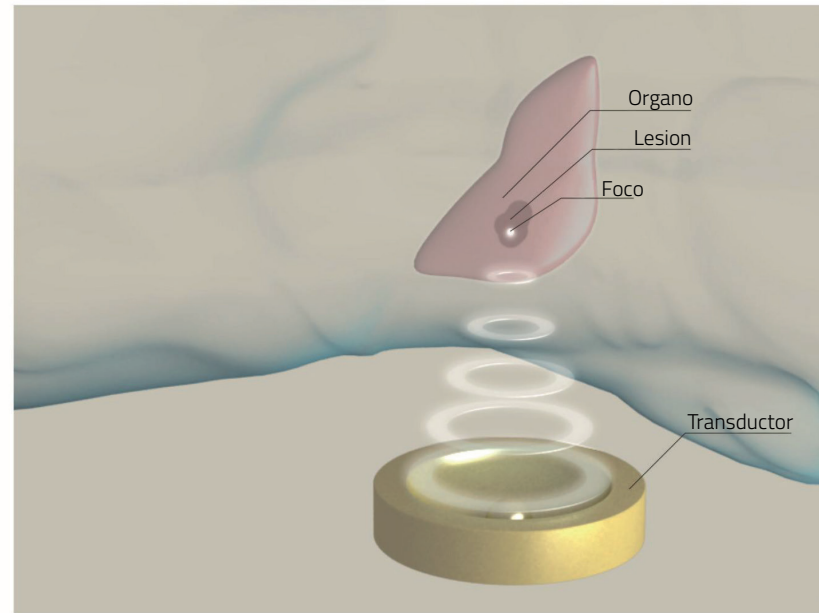
Consola Central

- Dispositivo de monitorización por ultrasonido
- Parte del control terapéutico



Sistemas auxiliares

- Sistema de tratamiento de agua
- Dispositivo de protección de seguridad



Tecnología

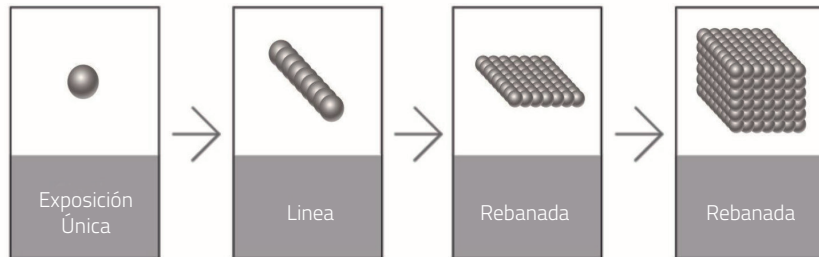
- El haz de ultrasonido se puede propagar a través del tejido vivo inofensivamente y ser focalizado en una pequeña región focalizada. La energía en la región focalizada es lo suficientemente alta para inducir una toxicidad térmica inmediata (temperatura arriba de los 65°C) lo que ocasionará necrosis coagulativa irreversible (una "lesión").

Tratamiento conformado 3-D

- Desde un punto (exposición única) a una línea, luego una rebanada, luego un volumen que cubre el tumor entero en cualquier forma.
- Gran volumen de ablación en un solo tratamiento.
- Ablación segura de tumores malignos adyacentes a grandes vasos.
- Poderoso software TPS

Módulo de orientación 3D define el limite del tumor.

- Módulo de planeación 3D que divide al tumor en rebanadas apropiadas, graba y analiza información coordinada, forma un plan terapéutico en 3D
- El módulo terapéutico maneja el tratamiento conforme al plan de tratamiento, monitorea la respuesta del tejido y la seguridad de la vía acústica, ajusta los parámetros terapéuticos.



Tecnología de ablación precisa

Limite preciso

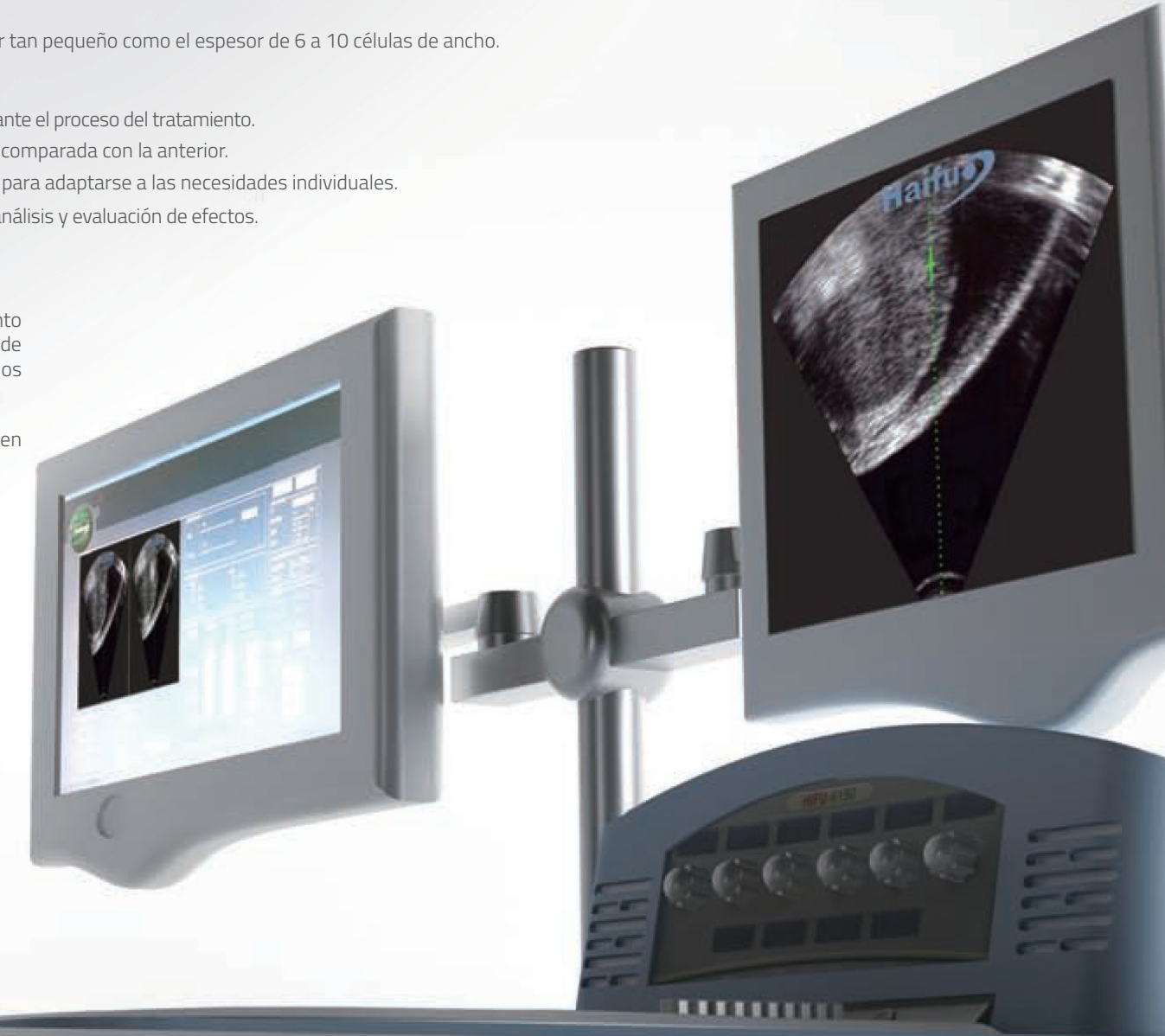- El software de planificación del tratamiento permite la ablación conforme de todo el tumor sin límite superior de volumen ni forma del tumor.
- El margen entre el tejido tratado y el no tratado puede ser tan pequeño como el espesor de 6 a 10 células de ancho.

Dosificación precisa

- Imagen en tiempo real permite retroalimentación visual durante el proceso del tratamiento.
- Imagen inmediata después de cada exposición puede ser comparada con la anterior.
- El operador puede ajustar la dosis en cualquier momento para adaptarse a las necesidades individuales.
- Los datos de dosis integrados se registrarán para futuros análisis y evaluación de efectos.

Control preciso

- Con un error acumulativo con ± 1 mm, el movimiento preciso del sistema de movimiento de 6 dimensiones puede ablacionar tumores adyacentes a grandes vasos y nervios con toda seguridad.
- El ultrasonido Doppler color provee monitoreo claro en tiempo real durante el proceso del tratamiento completo



Indicaciones

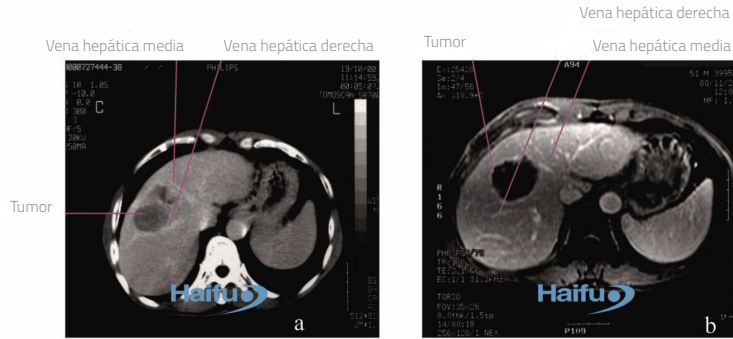
Tumores solidos de tejidos blandos, así como tumores de hígado, miomas uterinos, cáncer de mama, tumor de hueso.

Contraindicaciones

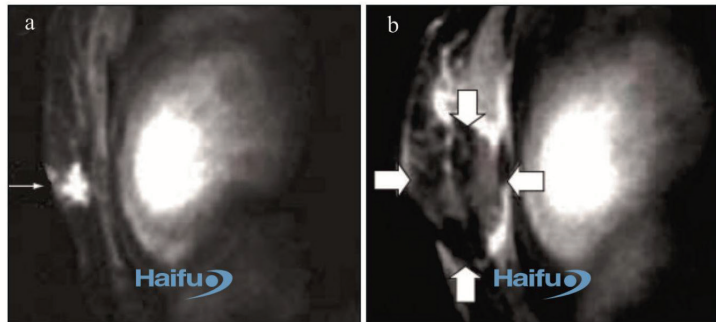
- Tumores en visceras que contienen aire, así como pulmones, estomago, e intestino.
- Tumores mediastinales
- Tumores espinales

Ventajas clínicas

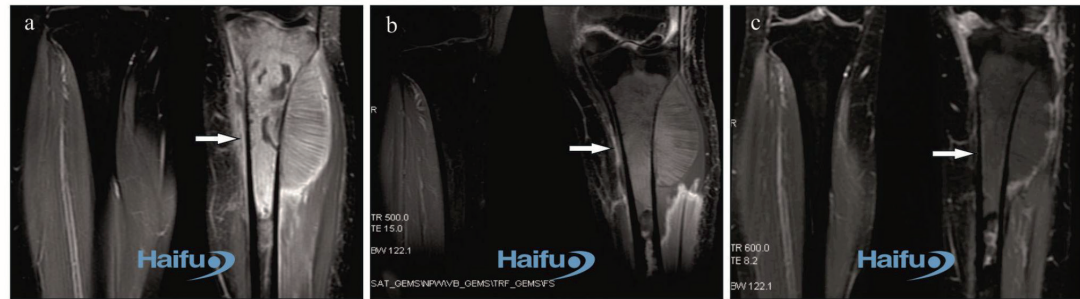
- Tratamiento no invasivo para preservar órganos y estructuras, sin trasfunciones y sin radiación.
- Ablación conforme y precisa.
- Tratamiento de una vez, sin limitación por el tamaño ni la forma del tumor.
- Terapia guiada por ultrasonido en tiempo real con análisis digital cuantitativo.
- Activación del sistema inmune.



Lian Zhang, Ultrasonido focalizado de alta intensidad (HIFU): terapia eficaz y segura para el carcinoma hepatocelular adyacente a las principales venas hepáticas. Eur Radiol (2009) 19: 437-445



Feng Wu, ablación por ultrasonido de alta intensidad del cáncer de mama. Experto Rev. Anticancer Ther. 7 (6), (2007). 823-831



Wenzhi Chen, Malignidad ósea primaria: Tratamiento eficaz con ablación por ultrasonido enfocada de alta intensidad, Radiología: Volumen 255: Número 3 - Junio de 2010

Cáncer de hígado

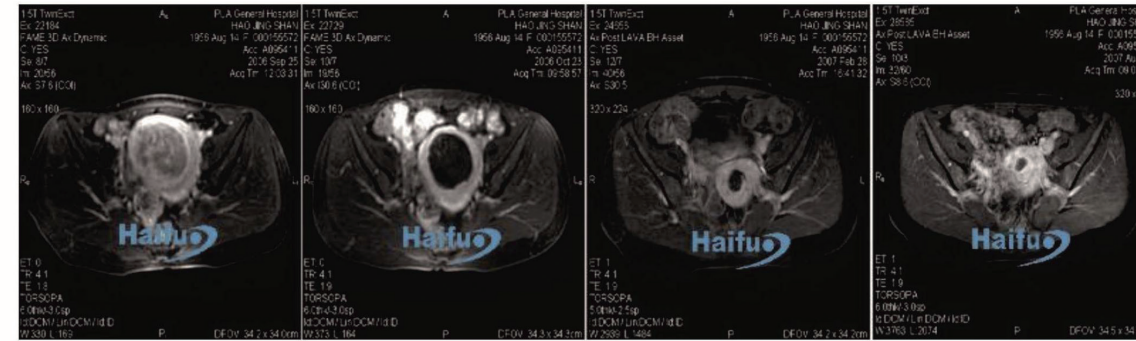
Un hombre de 51 años de edad con HCC (a) antes del HIFU. La imagen de tomografía muestra un gran tumor adyacente a las venas hepáticas principales (b) las imágenes por resonancia magnética contrastada no muestra realce en la región tratada ni daño en las venas hepáticas 2 semanas después del tratamiento HIFU.

Cáncer de mama

La resonancia magnética contrastada muestra necrosis completa del cáncer de mama tratada con HIFU (a) Antes del tratamiento, la lesión del pecho es circunscrita, y la captación del contraste se detecta en el tumor (flecha) y tejido normal alrededor del tumor; (b) 7 días después de HIFU, la falta de captación de contraste en el volumen ablaionado (fechas), incluyendo tumor y margen de tejido mamario normal tratado de alrededor de 1.5 a 2cm alrededor del cáncer.

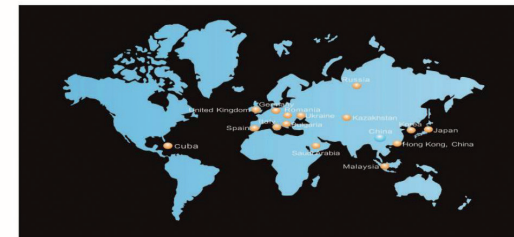Tumor Oseo

Imágenes de resonancia magnética contrastada obtenidas de una mujer de 18 años de edad que se sometio a ablación HIFU por un osteosarcoma en tibia. (a) Imagen antes de HIFU muestra una sola lesión hipervascular (flecha) en la tibia izquierda. Imágenes (b) 2 semanas y (c) 36 meses después de HIFU no muestran evidencia de realce en la región tratada (flecha)



Usuarios finales

Los hospitales más conocidos del mundo están utilizando el sistema de Haifu:



Más de 100 centros y 50.000 casos en todo el mundo (febrero de 2013)



El hospital Jhon Radcliffe Oxford, UK

Cáncer pancreático

Una mujer de 43 años de edad con tumor pancreático (a) resonancia magnética antes de HIFU muestra a 2.4 cm de la lesión (puntas de flechas). (b) Angiografía realizada 24 horas después de HIFU muestra ablación de la lesión entera (puntas de flecha). (c) Angiografía 8 meses después del tratamiento muestra la lesión aparece ligeramente disminuida en dimensiones, pero bastante hipodensa y sin región realzada residual (puntas de flechas).

Miomas uterinos

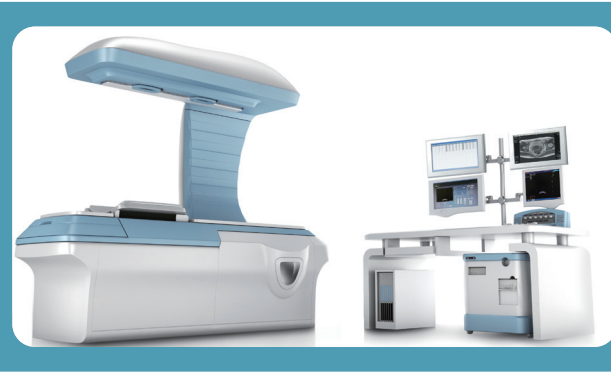Imágenes de resonancia magnética en una mujer de 37 años de edad con mioma uterino. Antes del tratamiento, el mioma tiene una irrigación abundante y activa. Catorce días después del tratamiento, el mioma muestra obvio encogimiento y pérdida de actividad. La examinación con resonancia magnética 4.5 meses y 10 meses después de HIFU muestra reducción obvia de los miomas tratados.

- Instituto Europeo de Oncología, Milán, Italia
- Hospital John Radcliffe, Oxford, UK
- Universidad clínica de Bonn, Bonn, Alemania
- Hospital Mutua de Terrassa, Barcelona, España
- Hospital Santa Marina, Pleven, Bulgaria
- Centro Médico del Banco Central de la Federación Rusa, Moscú, Rusia
- Hospital Reina María de la Universidad de Hong Kong, China
- Ciudad Médica King Fahad, Riyadh, Arabia Saudí
- Hospital Incheon Christian, Incheon, Korea
- CIMEQ (Centro de Investigaciones Médico Quirúrgicas), Habana, Cuba
- Hospital General 301 PLA, Beijing, China, etc.

Solución Total

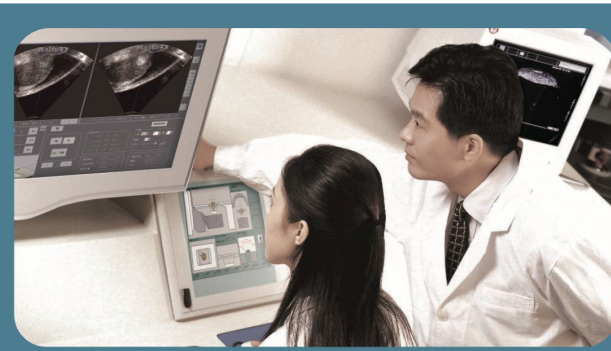Equipo profesional

Con derechos intelectuales completos y marca CE, es el primer equipo del mundo aplicado clínicamente en tratamiento de tumores, un resultado de mas de 20 años de experiencia y optimización.



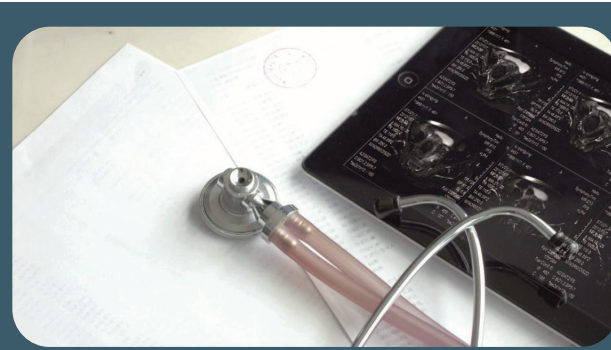
Especialista especializados

Un grupo de médicos experimentados e ingenieros especialistas proveerán entrenamiento integrado y servicio para permitir que la operación independendiente del equipo por el usuario final.




Solucion personalizada

Protocolos clínicos adecuados, operación y asesoramiento de gestión y propuesta de cooperación en investigación serán adaptados para cada usuario final.



Certificación COFEPRIS



Permiso de Distribución a Haifu México



Certificación

- 1 Certificación de CE
- 2 Certificación de ISO 9001
- 3 Certificación de ISO 13485
- 4 Certificación Nacional SFDA(China)
- 5 Premio Nacional de Invención Tecnológica (China)
- 6 Certificación de KFDA(Korea)
- 7 Premio Nacional de avance científico y tecnológico (China)
- 8 Licencia de Mercado de Rusia
- 9 Patente (Singapore)
- 10 Patente (USA)
- 11 Patente (Japon)
- 12 Patente (Canada)
- 13 Patente (Rusia)
- 14 Patente (Korea)
- 15 Patente (Australia)

Parametros principales	Eficiencia de enfoque acústico	28000
	Región focal	1.1mmx1.1mmx3.3mm
	Intensidad acústica máxima	25000W/cm ²
	Poder acústico máximo emitido	400W
	Lobulo lateral	<-10dB
	Rango máximo el movimiento del transductor	X=120mm, Y=120mm, Z=180mm
	Precisión del control del movimiento	±0.1mm
	Tolerancia acumulada en movimiento lineal	±1mm
	Frecuencia terapéutica	0.8-2.4 MHz
	Rango de movimiento vertical de la sonda	0-100mm
	Rango de ángulo de rotación de la sonda	±90°
	Oxígeno disuelto	≤3 ppm
Poder eléctrico	8.5 KVA	
Entorno de evaluación	Requerimientos de la habitacion	Área: ≥20 m ² Anchura: ≥3.5m
	Requerimiento de poder	Tres fases cinco cables cable de poder con cable tierra en conformidad con leyes locales
	Requerimiento de agua	Flujo: ≥1m ³ /h, Presion: 0.1-0.5MPa



Terapia de mínima invasión

CONSTRUCTOR: CHONKQING HAIFU MEDICAL TECHNOLOGY CO., LTD

Tel: 86-23-6788 6799 /6788 6195/ 6788 6199 **Fax:** 86-23-6788 6168

Email: sales@hifu.cn **website:** www.haifumedical.com

Dirección: NO.1 QinqsongRoad, Renhe, Yuebei District, Chongqing 401121,
P.R. China

DISTRIBUIDOR: HAIFU MEXICO S.A. DE C.V.

Tel: 2225821287 **Email:** contacto@haifumexico.mx

website: www.haifumexico.mx

Dirección: Torres Médicas Angelópolis Anillo Periférico Ecológico
3507 Tlaxcalancingo, 72820 San Andrés Cholula, Puebla